



Disponible en ligne

<https://www.atrss.dz/ajhs>


Article Original

Métastases cérébrales de cancer du sein : Expérience du service de neurochirurgie du Centre Hospitalier Universitaire d'Oran

Brain metastases of breast cancer: experience of the neurosurgery department of Oran University Hospital

DAOUD Souad ¹, MESSID BOUZIANE MEFLAH Houria ², MIMOUNI Mehdi ¹, TERKI Khadidja ² – BOUCHAKOUR Mammour ¹

¹Service de Neurochirurgie CHU d'Oran- Faculté de médecine d'Oran- Algérie

² Service d'épidémiologie et de médecine préventive CHUO- Faculté de médecine d'Oran- Algérie

RESUME

Introduction : Les métastases cérébrales sont les tumeurs cérébrales les plus fréquentes de l'adulte. Le cancer du sein représente la première cause de métastases cérébrales chez les femmes. La fréquence des métastases cérébrales secondaire à un cancer du sein est en nette augmentation en raison de l'amélioration des techniques d'imagerie médicale (TDM, IRM) et de l'allongement de la durée de vie des femmes atteintes de cancer du sein. L'objectif de notre travail est d'étudier les aspects épidémiologiques, cliniques, para cliniques, thérapeutiques et évolutifs des métastases cérébrales du cancer du sein traité chirurgicalement. **Matériel et Méthodes :** Il s'agit d'une étude descriptive rétrospective concernant les femmes opérées pour métastases cérébrales d'un cancer du sein au service de neurochirurgie du CHU d'Oran entre le 1^{er} Janvier 2015 et le 30 juin 2020. **Résultats :** Au total, 18 patientes opérées pour métastases cérébrales d'un cancer du sein ont été colligées durant 66 mois. L'âge moyen était de 50 ± 13 ans, avec des extrêmes allant de 25 à 83 ans. Le syndrome d'hypertension intracrânienne avait constitué le mode de révélation le plus fréquent. Tous les cas ont bénéficié d'un traitement chirurgical. Les suites post opératoires étaient favorables chez 17 patientes et une seule patiente est décédée en post opératoire immédiat. **Conclusion :** la localisation secondaire cérébrale d'un cancer du sein est fréquente. L'imagerie cérébrale doit être demandée devant toute symptomatologie neurologique évocatrice. La chirurgie assure une meilleure qualité de vie pour les patientes prise en charge.

MOTS CLES : METASTASE CEREBRALE, TUMEURS DU SEIN, NEUROCHIRURGIE

ABSTRACT

Introduction: Brain metastases are the most common brain tumors in adults. Breast cancer is the leading cause of brain metastases in women. The frequency of cerebral metastases secondary to breast cancer is clearly increasing due to the improvement of medical imaging techniques (CT, MRI) and the lengthening of the lifespan of women with breast cancer. The objective of our work is to study the epidemiological, clinical, para-clinical, therapeutic and evolutionary aspects of brain metastases of breast cancer treated surgically. **Material and Methods:** This is a retrospective descriptive study of women operated on for brain metastases from breast cancer at the neurosurgery department of Oran University Hospital between January 1, 2015 and June 30, 2020. **Results:** A total of 18 patients operated on for brain metastases from breast cancer were collected during 66 months. The mean age of the cases was 50 ± 13 years, with extremes ranging from 25 years to 83 years. Intracranial hypertension syndrome was the most frequent mode of disclosure. All

cases received surgical treatment. The postoperative consequences were favorable in 17 patients and only one patient died immediately after surgery. **Conclusion:** The secondary cerebral localization of breast cancer is frequent. Brain imaging should be requested for any suggestive neurological symptoms. Neurosurgery ensures a better quality of life for the patients treated.

KEYWORDS: BRAIN METASTASIS, BREAST TUMORS, NEUROSURGERY

* Auteur Corredpondant. Tel.: +0-000-000-0000 ; fax: +0-000-000-0000.
Adresse E-mail: souadaoud@gmail.com

Date de soumission : 06/03/2021
Date d'acceptation : 15/06/2021

[DOI : 10.5281/zenodo.6024865](https://doi.org/10.5281/zenodo.6024865)

Introduction

Les métastases cérébrales sont les tumeurs cérébrales les plus fréquentes de l'adulte [1].

Une femme sur huit est atteinte d'un cancer du sein au cours de sa vie, 5 à 15 % d'entre elles présentent une métastase cérébrale [2,3]. Les données autopsiques objectivent une prévalence nettement plus élevée, autour de 30 %, chez les femmes ayant un cancer métastatique laissant supposer une sous-estimation de la fréquence des métastases cérébrales dans les séries publiées [4]. L'incidence des métastases cérébrales varie selon le sous-type moléculaire de cancer du sein [5,6,7]. C'est la deuxième cause de métastase cérébrale et la première cause chez la femme [7]. Les métastases cérébrales du cancer du sein sont souvent tardives : 2-3 ans [8]. Le diagnostic de métastase cérébrale repose sur l'imagerie cérébrale notamment l'imagerie par résonance magnétique, et la tomodensitométrie mais essentiellement sur l'analyse histologique standard.

L'objectif de notre travail est d'étudier les aspects épidémiologiques, cliniques, para cliniques, thérapeutiques et évolutifs des métastases cérébrales à travers une étude descriptive, rétrospective menée au sein du service de neurochirurgie du CHU d'Oran sur une période allant de janvier 2015 à juin 2020.

Matériels et Méthodes

Il s'agit d'une étude descriptive rétrospective menée auprès de toutes les patientes opérées pour métastases cérébrales d'un cancer du sein au service de neurochirurgie du CHU d'Oran entre le 1^{er} Janvier 2015 et le 30 juin 2020.

Le recueil des données a été fait par une recherche exhaustive dans les dossiers médicaux, les comptes rendus radiologiques, opératoires et anatomopathologiques. L'analyse des données a été réalisée par le logiciel SPSS, et les résultats ont été présentés sous forme de pourcentages et de moyennes \pm écart type.

L'étude était conforme aux recommandations éthiques. Les données ont été recueillies de façon anonyme.

Résultats

Au total, 18 patientes ont été opérées pour métastases cérébrales d'un cancer du sein, sur un total de 540 tumeurs cérébrales prises en charge au sein du service de neurochirurgie du CHU d'Oran durant la période d'étude, soit une fréquence de 3,33%.

L'âge moyen était de 50 ± 13 ans, avec des extrêmes allant de 25 ans à 83ans.

La tranche d'âge comprise entre 40 et 49 ans était la plus décrite avec un taux de 33,3 % suivie par celle de 50 et 59 ans avec un taux de 27,70% (Figure 1).

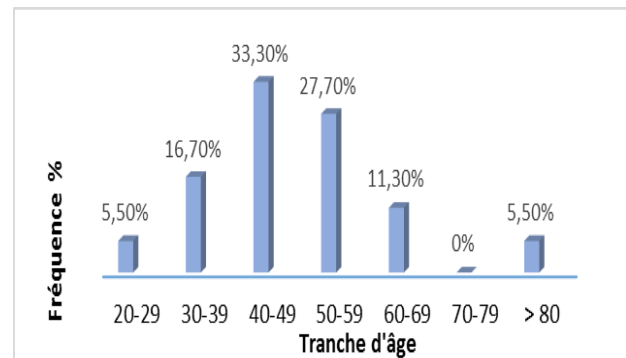


Figure 01 : Répartition des cas selon les tranches d'âge

Pour les circonstances de découverte, le syndrome d'hypertension intracrânienne (HTIC) avait constitué le mode de révélation le plus fréquent avec un taux de 88,8%, suivi par les crises d'épilepsies de type généralisé avec un taux de 55,5% et le syndrome cérébelleux qui était observé chez 33,3% des cas (Tableau 1).

En ce qui concerne le diagnostic neuro radiologique, la tomodensitométrie cérébrale (TDM) était réalisée chez toutes nos patientes (soit 100% des cas), alors que

l'imagerie par résonance magnétique (IRM) n'était réalisée que chez 13 patientes (soit 72,2% des cas). Les lésions étaient uniques chez 16 patientes (soit 66,6% des cas), et multiples chez 02 patientes (soit 11,1% des cas) (Figure 2).

La localisation sus-tentorielle était retrouvée chez plus de 55,5 % de cas (Figure 3), et la sous-tentorielle au niveau de la fosse cérébrale postérieure chez 33,3% des cas (Figure 4), alors que deux patientes (11,1%) avaient des lésions multiples en sus et sous tentoriel. La taille tumorale était variable entre 20 et 45 mm.

L'œdème péri lésionnel a été observé chez 12 patientes (soit 66,6% des cas) avec une intensité variable. Six patientes ont présenté une hydrocéphalie tri ventriculaire active (33,3 %) (Tableau 1).

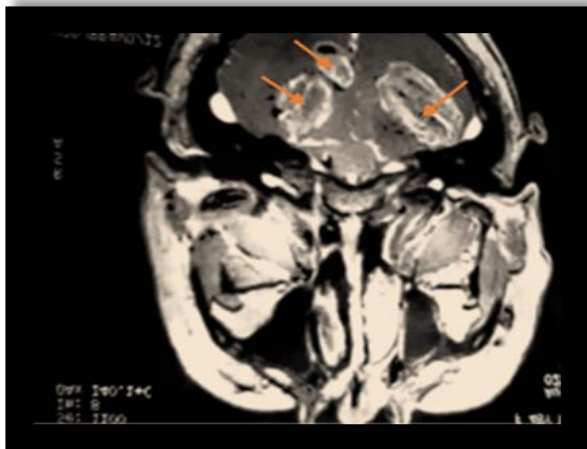


Figure 2 : IRM cérébrale montrant des métastases cérébrales multiple (flèches)

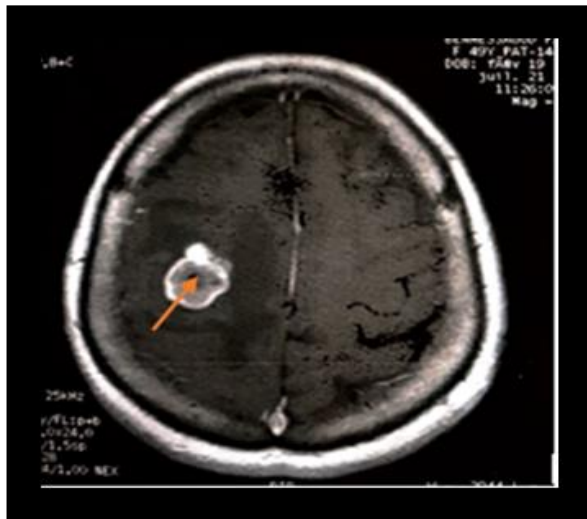

Figure 3 : IRM cérébrale montrant une métastase cérébrale sus tentorielle unique pariétale droite (flèche)

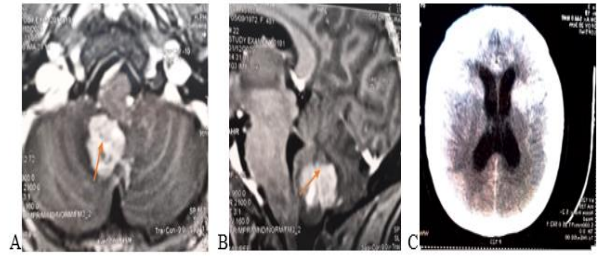


Figure 4: IRM cérébrale, coupe axiale (A), coupe sagittale (B) objectivant une métastase sous tentorielle cérébelleuse droite unique [flèches], engendrant une hydrocéphalie (C)

Tableau 1 : Caractéristiques cliniques et outils diagnostiques (n=18)

Signes cliniques	Effectif / (%)
Syndrome d'HIC	16 (88,8%)
Crises d'épilepsie	10 (55,5%)
Syndrome cérébelleux	6 (33,3%)
Signes de focalisation	4 (22,2%)
Syndrome frontal	2 (11,1%)
Examens neuroradiologiques	
TDM	18 (100%)
IRM	13 (72,2%)
Nombre de métastases à l'imagerie	
Unique	16 (66,6%)
Multiples	02 (11,1%)
Siège des métastases cérébrales	
Sus-tentoriel	10 (55,5 %)
Sous-tentoriel	06 (33,3%)
Sus- et sous-tentotiel	02 (11,1%)
Présence d'une hydrocéphalie	
Synchrone	06 (33,3%)
Manquant	12 (66,6%)

Notre stratégie thérapeutique vise à soulager les symptômes neurologiques et à limiter la croissance des lésions cérébrales tout en tenant compte de l'état général des patientes, du nombre, de la taille et de la localisation des lésions cérébrales.

Un traitement symptomatique a été instauré chez toutes les patientes, à base de corticoïdes pour lutter contre l'œdème péri lésionnel. Le traitement antiépileptique a

été instauré chez 10 patientes (soit 55,5% des cas) ayant présenté des crises d'épilepsie.

Toutes les patientes ont bénéficié d'un traitement chirurgical. Seize patientes ont bénéficié d'une exérèse chirurgicale à ciel ouvert (soit 7,5 % des patientes), cette exérèse a été précédée par un traitement chirurgical de l'hydrocéphalie (mise en place d'un système de dérivation ventriculo-péritonéale) chez 6 patientes ; et deux autres ont bénéficié d'une biopsie en conditions stéréotaxiques (Figure 5).

Les suites post opératoires étaient favorables pour 17 patientes et un seul décès a été enregistré en post opératoire immédiat.

La qualité de l'exérèse a été évaluée par des explorations neuroradiologiques (TDM ou IRM).

Toutes les patientes ont été évalué par une équipe multidisciplinaire durant les réunions de concertation afin de proposer un traitement adjuvant par radio ou chimiothérapie.

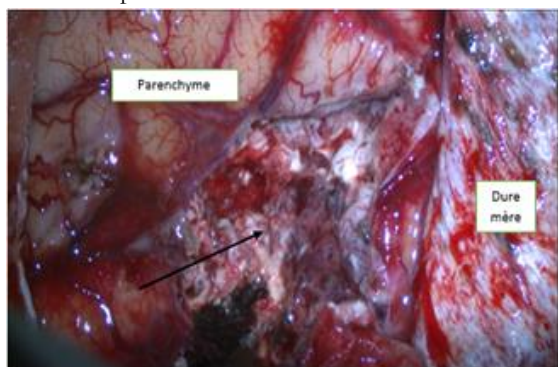


Figure 5 : vue du lit tumoral après exérèse d'une métastase cérébrale pariétale droite (flèche)

Discussion

Dans la littérature, une localisation cérébrale secondaire est diagnostiquée chez 6 à 16 % des patientes traitées en phase métastatique [9, 10,11]. Dans notre série, sur un total de 540 tumeurs cérébrales opérées, nous n'avons enregistré que 18 cas de lésions cérébrales secondaires à un cancer du sein (soit 3,3%). Cette différence retrouvée est expliquée par le fait qu'on n'a inclus dans l'étude que les patientes ayant bénéficié d'un traitement chirurgical.

Dans la littérature, la plupart des métastases cérébrales surviennent entre 40 et 60 ans, elles sont beaucoup plus rares après l'âge de 70 ans (moins de 5 % des métastases cérébrale) [12]. Ces résultats pourraient s'expliquer par un décès précoce des patientes âgées avant la manifestation de la localisation secondaire [13].

Pour notre série, plus de 30% des patientes étaient âgées entre 40 et 49 ans au moment du diagnostic de la métastase cérébrale.

La découverte d'une localisation cérébrale secondaire peut être en rapport avec l'apparition d'une symptomatologie neurologique par exemple une céphalée inhabituelle, crise comitiale, déficit neurologique focal, ou troubles du comportement. Sinon fortuitement à l'occasion d'une imagerie cérébrale réalisée dans le cadre d'un bilan d'extension systématique de cancer du sein [14].

La symptomatologie des métastases cérébrales dépend de la localisation des métastases. Elle résulte en règle générale de la compression du parenchyme cérébral et de l'œdème vasogénique important qui entoure ces métastases, soit par une hydrocéphalie secondaire à un blocage des voies d'écoulement du liquide céphalorachidien par la tumeur. Certaines métastases peuvent rester asymptomatiques et ne sont découvertes qu'à l'autopsie.

Les signes neurologiques peuvent se développer de façon aiguë dans la moitié des cas [15] et le tableau initial peut se présenter sous la forme d'une crise d'épilepsie tardive. Dans l'autre moitié des cas, le début se fait progressivement, avec un tableau dominé par l'HTIC, les signes déficitaires, l'altération des fonctions supérieures et les troubles de l'équilibre.

Selon les séries publiées, la crise d'épilepsie est retrouvée dans 12 à 39 % des cas [15, 16,17] ; c'est le cas de notre série, où elle a été constatée chez 33,3 % des patientes.

Le syndrome d'hypertension intra crânienne constitue le symptôme le plus fréquent. Il est dominé par les céphalées qui sont le plus souvent diffuses, sans valeur localisatrice apparaissent fréquemment de manière isolée dans les métastases cérébrales multiples, frontales et cérébelleuses, associées à des nausées et des vomissements [19]. Dans notre série, le syndrome d'HTIC était présent dans 88,8% des cas dominé par les céphalées.

Les déficits moteurs focaux sont présents dans 18 à 40 % des cas selon les séries publiées [15, 18,19]. Dans notre série, ils étaient présents chez 30% des cas. Le syndrome cérébelleux a été retrouvé selon les études publiées dans 14,28% des cas [20] et dans 20% des cas [21] ; dans notre série il était présent dans 33,3% des cas.

L'imagerie neuroradiologique à savoir la TDM et l'IRM cérébrales permettent de poser le diagnostic des métastases cérébrales. Elles apportent des informations précieuses concernant le siège, le nombre, la taille et l'aspect des lésions [19]. Dans notre étude 100% des patientes ont bénéficié d'une TDM cérébrale.

Plus de deux tiers des atteintes du système nerveux sont localisées dans les deux hémisphères cérébraux

[22], 15 % sont cérébelleuses et 5 % sont situées dans le tronc cérébral [23].

Pour notre série, la localisation sus-tentorielle était retrouvée dans 55,5% des cas, la sous-tentorielle dans 33,3% des cas, alors que dans 11,1% des cas les lésions étaient à la fois sus et sous-tentorielles.

Le nombre de métastases cérébrales est très variable selon les séries. Les localisations uniques concernent 20 à 30% des patientes [24, 25, 26,27]. Un tiers ou plus des femmes ont plus de 4 localisations [28]. Pour notre série les lésions étaient uniques dans 66,6% des cas, et multiples dans 11,1% des cas.

Le traitement des métastases cérébrales de cancer du sein est multidisciplinaire. Il fait appel à la neurochirurgie, la radiothérapie conventionnelle, la chimiothérapie, seuls ou en association. Le choix thérapeutique est discuté en réunion de concertation multidisciplinaire dédiée à la neuro-oncologie et tient compte de l'objectif du traitement.

Le traitement symptomatique à base de :

- Corticoïdes qui agissent sur l'œdème cérébral péri tumoral [29]. Ils doivent être maintenus jusqu'au début de la chirurgie ou de l'irradiation où ils ont une action préventive sur l'œdème post radiques [29, 30,31]. Dans notre série, toutes les patientes ont reçu un traitement médical à base de corticoïdes.

- Antiépileptiques qui doivent être prescrits systématiquement chez les patientes qui ont présenté une ou des crises d'épilepsie [32] ; leur indication préventive a un intérêt après résection chirurgicale. La prévention primaire par un antiépileptique chez les patientes avec des tumeurs cérébrales primitives et métastatiques doit être abandonnée [33,34]. Le traitement antiépileptique a été instauré chez 55,5% de nos patientes.

Dans la littérature, la chirurgie est proposée chez toute patiente présentant une métastase unique accessible, avec un âge < 70 ans, un bon état général (indice de Karnofsky \geq 60) et un cancer primitif contrôlé [35,36]. C'est le cas de notre population d'étude.

La chirurgie est habituellement complétée par une irradiation cérébrale en adjuvant, permettant une diminution du risque de rechute [36,37] et c'est le cas de nos patientes.

La radio chirurgie est réservée aux situations dans lesquelles les métastases sont en nombre limité (moins de 4) et de diamètre inférieur à 3 cm, mais non accessibles à la chirurgie [35]. Dans notre série, 16 lésions étaient accessibles à la chirurgie à ciel ouvert et deux à la chirurgie stéréotaxique.

La chimiothérapie longtemps réputée inefficace du fait de la présence de la barrière hémato encéphalique, mais ces dernières années ont connu un regain d'intérêt avec l'apparition dans l'arsenal thérapeutique du cancer du

sein, des molécules lipophiles de faibles poids moléculaires [38].

Conclusion

Les métastases cérébrales constituent les tumeurs cérébrales les plus fréquentes. Leur incidence est en augmentation du fait du progrès des techniques diagnostiques et de l'amélioration de la prise en charge globale du cancer du sein qui permet d'améliorer la survie des patientes. Leur diagnostic repose essentiellement sur l'imagerie cérébrale. La prise en charge est multidisciplinaire, a pour objectif d'allonger la survie des patientes et de préserver leur qualité de vie.

Conflits d'intérêt

Les auteurs déclarent ne pas avoir de conflit d'intérêts en relation avec cette étude.

Références

1. Petit, T. Métastases cérébrales et cancer du sein - Brain metastases and breast cancer. Mise au point. La Lettre du Cancérologue • Vol. XIX - n°2 - février 2010
2. Barnholtz-Sloan, JS., Sloan, AE., Davis, FG., Vignea, FD., Lai, P., Sawaya, RE. Incidence proportions of brainmetastases in patients diagnosed (1973 to2001) in the Metropolitan Detroit Cancer Surveillance System. J Clin Oncol2004; 22:2865–72.
3. Lin, NU., Claus, E., Sohl, J., Razzak, AR., Arnaout, A., Winer, EP. Sites of distant recurrence and clinicaloutcomes in patients with metastatic triple-negative breast cancer: high incidence of central nervous system metastases. Cancer 2008; 113:2638–45.).
4. Arslan, UY., Oksuzoglu ,B., Aksoy, S., Harputluoglu , H., Turker, I., Ozisik, Y., Dizdar, O.,Altundag , K., Alkis, N., Zengin, N. Breast cancer subtypes and outcomes of central nervous system metastases. Breast. 2011 Dec; 20(6):562-7.
5. Kennecke, H., Yerushalmi, R., Woods, R., Cheang, MC., et al. Metastaticbehavior of breast cancer subtypes. J Clin Oncol 2010 ; 28 :327117.
6. Lin, NU., Carey, LA., Liu, MC., et al. Phase II trial of lapatinib for brainmetastases in patients with human epidermal growth factor receptor 2-positive breast cancer. J Clin Oncol 2008; 26:1993-9.
7. WRONSKI, M., ARBIT, E., MCCORMICK, B. Surgicaltreatment of 70 patients withbrainmetastasefrombreastcarcinoma.Cancer 1997; 80:1746-1754]

8. KEHRLI, P. Epidemiologie des metastasecerebrales. masson, paris, 1999. Neurochirurgie, 1999, 45, n°5,357-363].
9. Weil, RJ., Palmieri, DC., Bronder, JL., Stark, AM., Steeg, PS. Breast cancer metastasis to the central nervous system. *Am J Pathol.* 2005 Oct; 167(4):913–20.
10. DELATTRE, JY., KROL, G., THALER, HT., POSNER, JB. Distribution of brainmetastases. *ArchNeurol* 1988; 45 :714-744.]
11. Barnholtz-Sloan, JS., Sloan, AE., Davis, FG., Vignea, FD., Lai, P., Sawaya, RE. Incidence proportions of brainmetastases in patients diagnosed (1973 to 2001) in the Metropolitan Detroit Cancer Surveillance System. *J Clin Oncol Off J Am Soc Clin Oncol.* 2004 Jul15; 22(14):2865–72.
12. Vieth, RG., Odom, GL. Intracranialmetastases and theirneurosurgicaltreatment. *JNeurosurg* 1965 ; 23 : 375-383
13. Aronson, SM., Garcia, JH., Aronson, BE. Metastaticneoplasms of the brain:their frequency in relation to age. *Cancer* 1964; 17: 558-563
14. Gerber, S., Ollivier, L., Ala-Eddine, C., Neuenschwander, S. [Brain metastasis of breastcancer;imagingevaluation]. *Bull Cancer (Paris).* 2011 Apr; 98(4):399–407.
15. [15] Paillas, JE., Pellet, W. Brain metastases. In: Vinken PJ, Bruyn GW eds. *Handbook of clinicalneurology.* Amsterdam: North Holland PublishingCompany, 1975:201232.
16. Posner, JB. Clinical manifestations of brainmetastases. In: Weiss L, Gilbert HA, Posner JB eds. *Brain metastases.* Boston: Hall, 1980: 189207.
17. Simionescu, MD. Metastatic tumors of the brain. A follow-up study of 195 patients with neurosurgical considerations. *J Neurosurg* 1960; 17: 361-373
18. Little, JR., Dale, AJ., Okazaki, H. Meningealcarcinomatosis. Clinical manifestations. *ArchNeurol* 1974 ; 30 : 138-143.
19. BOUANANI, Z. Prise en charge des métastases cérébrales ; Expérience du service d'oncologie de l'Hôpital Militaire Moulay Ismaïl de Meknès (À propos de 40 cas). Thèse pour l'obtention du doctorat en médecine N° 019/2020
20. Zatouli, F. Les métastases cérébrales. Thèse Doctorat Médecine, Casablanca ; 2004, n° 37.
21. Posner, JB., Chernik, N. Intracranialmetastasesfromsystemic cancer. *AdvNeurol* 1978; 575-587
22. Johnson, JD., et all. Démographics of brainmetastasis. *Neurosurgery Clin North Am* 1996; 7 :337-344.
23. Delattre, JY., Krol, G., Thaler, HT., Posner, JB. Distribution of brainmetastases. *Arch Neurol*1988; 45:741–4.
24. Lesse, S., Netsky, MG. Metastasis of neoplasms to the central nervous system and meninges. *ArchNeurolPsychiatry* 1954; 72: 133-154.
25. Ley, Klaus., Carlo, Laudanna., Myron, I., Cybulsky., and SussanNourshargh. 2007. "Getting to the Site of Inflammation: The LeukocyteAdhesion Cascade Updated." *Nature Reviews. Immunology* 7 (9) : 678–89.
26. Métastases cérébrales de l'adulte. Association des neuro-oncologues d'expression française. Référentiel (ANOCEF) -. <http://www.anocef.org/> Actualisation 2014
27. Takakura, K., Sano, K., Hojo, S. *Metastatic tumors of the central nervous system.* Tokyo: Igaku Shoin, 1982
28. Geiger, Thomas, R., and Daniel, S. Peeper. 2009. "Metastasis Mechanisms." *Biochimica et Biophysica Acta - Reviews on Cancer* 1796 (2). Elsevier B.V.: 293–308.
29. Weissman, DE. Glucocorticoidtreatment for brainmetastases and epidural spinal cordcompression:areview. *J Clin Oncol*1988; 6:543–51.
30. Weinstein, JD., Toy, FJ., Jaffe, ME., Goldberg, HI. The effect of dexamethasone on brain edema in patients with metastatic brain tumors. *Neurology*1973; 23:121–9.
31. Gil-Gil, MJ., Martinez-Garcia, M., Sierra, A., Conesa, G., Del Barco, S., González-Jimenez, S., et al. Breast cancer brainmetastases:areview of the literature and a currentmultidisciplinary management guideline. *Clin TranslOncol Off Publ Fed SpanOncol Soc Natl Cancer InstMex.* 2013 Nov 26
32. Dupont, S. Epilepsie et tumeurs cérébrales. *RevNeurol (Paris)* 2008, 164
33. Glantz, MJ., Cole, BF., Forsyth, PA., Recht, LD., Wen, PY., Chamberlain, MC., et al. Practice parameter: Anti convulsivant prophylaxis in patients with newly diagnosed brain tumors Report of the Quality Standards Subcommittee of the American Academy of Neurology. 2000 May 23; 54(10):1886–93.
34. [34] Soffiatti, R., Cornu, P., Delattre, JY., Grant, R., Graus, F., Grisold, W., et al. EFNS Guidelines on diagnosis and treatment of brainmetastases: report of an EFNS Task Force. *Eur J Neurol Off J Eur Fed Neurol Soc.* 2006 Jul; 13(7):674–81.;
35. [35] Ranjan, T., Abrey, L. Current management of metastatic brain disease. *Neurotherapeutics*2009; 6:598-603.
36. [36] Soffiatti, R., Abacioglu, U., Baumert, B., Combs, SE., Kinhult, S., Kros, JM., Marosi, C., Metellus, P., Radbruch, A., Villa Freixa, SS.,

- Brada, M., Carapella, CM., Preusser, M., Le Rhun, E., Rudà, R., Tonn, JC., Weber, DC., Weller, M. Diagnosis and treatment of brainmetastasesfromsolidtumors: guidelines from the European Association of Neuro-Oncology (EANO). *Neuro Oncol.* 2017 Feb1; 19(2):162-174.
37. Sperduto, PW., Jiang, W., Brown, PD., Braunstein, S., Sneed, P., Wattson, DA., Shih, HA., Bangdiwala, A., Shanley, R., Lockney, NA., Beal, K., Lou, E., Amatruda, T., Sperduto, WA., Kirkpatrick, JP., Yeh, N., Gaspar, LE., Molitoris, JK., Masucci, L., Roberge, D., Yu, J., Chiang, V., Mehta, M. Estimating Survival in Melanoma Patients, With Brain Metastases: An Update of the Graded Prognostic Assessment for Melanoma; Using Molecular Markers (Melanomamol GPA). *Int J Radiat Oncol Biol Phys.* 2017 Nov15; 99(4):812-816.
38. Lockman, PR., Mittapalli, RK., Taskar, KS., Rudraraju, V., Gril, B., Bohn, KA., et al. Heterogeneous blood-tumor barrier permeability determines drug efficacy in experimental brain metastases of breast cancer. *Clin Cancer Res Off J Am Assoc Cancer Res.* 2010 Dec1; 16(23):5664–78.