




En ligne  
<https://www.atrss.dz/ajhs>



## Article Original

# Profil épidémiologique, clinique et évolutif para cliniques de l'hématome sous-dural chronique

## *Epidemiological, clinical and paraclinical profile of chronic subdural hematoma*

**Souad DAOUD** <sup>1,2</sup>, **Amina CHENTOUF** <sup>2,3,4</sup>, **Houria MEFLAH MESSID BOUZIANE**<sup>2,5</sup>, **Maammar BOUCHAKOUR**<sup>1,2</sup>

*1 Service de Neurochirurgie CHU d'Oran, Université Oran1- Algérie*

*2 Faculté de Médecine Université Oran1 Algérie*

*3 Service de Neurologie CHU d'Oran, Université Oran1- Algérie*

*4 Laboratoire de Recherche en Accidentologie Pédiatrique, Université Oran1, Algérie*

*5 Service d'épidémiologie et de médecine préventive CHU d'Oran, Université Oran1- Algérie*

## RESUME

**Introduction :** L'hématome sous-dural chronique (HSDC) est une pathologie très fréquente en neurochirurgie. Il est défini comme une accumulation sero-sanguine entre la dure mère et l'arachnoïde, faisant suite le plus souvent à un traumatisme crânien mineur. Sa survenue est en étroite relation avec un âge avancé et/ou une coagulopathie. Le diagnostic est à évoquer devant toute altération neurologique du sujet âgé ou éthylique. Certaines formes cliniques sont parfois trompeuses et peuvent revêtir un aspect psychiatrique ou de démence sénile. Le scanner cérébral sans injection permet de poser le diagnostic dans la majorité des cas. Le traitement est avant tout chirurgical, la corticothérapie isolée ayant peu de chances d'aboutir à une guérison. L'objectif de notre travail est d'étudier les aspects épidémiologiques, cliniques, para cliniques, thérapeutiques et évolutifs de l'hématome sous dural chronique au CHU d'Oran. **Matériels et Méthodes :** Il s'agit d'une étude descriptive rétrospective ayant inclus les patients âgés pris en charge pour hématome sous dural chronique au service de neurochirurgie du CHU d'Oran sur une période de cinq ans. **Résultats :** Au total, 133 patients ont été opérés pour un hématome sous dural chronique durant la période d'étude. L'âge moyen des cas était de 70 ans  $\pm$  13. Le tableau clinique était dominé par les troubles moteurs et les céphalées. La tomодensitométrie était l'examen clé pour le diagnostic. Tous les cas ont bénéficié d'un traitement chirurgical. Les suites post opératoires étaient favorables dans plus de 99% des cas avec un faible taux de complications. **Conclusion :** L'hématome sous-dural chronique est une pathologie neurologique fréquente des sujets âgés présentant un traumatisme crânien bénin souvent passé inaperçu dans les semaines précédant la consultation en urgence. La prise en charge est purement chirurgicale et l'évolution est favorable dans la plupart des cas.

**MOTS CLES :** Hématome Sous-Dural Chronique, Sujet Age, Neurochirurgie

## ABSTRACT

**Introduction:** Chronic subdural hematoma (HSDC) is a common pathology in neurosurgery. It is defined as sanguineous accumulation between the dura and the arachnoid, most often following minor head trauma. Its occurrence is closely related to advanced age and / or coagulopathy. The diagnosis is to be evoked face to any neurological alteration of the elderly or alcoholic subject. Certain clinical forms are sometimes misleading and may take on a psychiatric or senile dementia aspect. The brain CT scan without injection allows the diagnosis in the majority of cases. Treatment is primarily surgical, with corticosteroid therapy alone having little chance to be effective. The objective of our work is to



study the epidemiological, clinical, para-clinical, therapeutic and evolutionary aspects of chronic subdural hematoma at the University Hospital of Oran. Materials and Methods: This is a retrospective descriptive study, that included elderly patients treated for chronic subdural hematoma in the neurosurgery department of Oran University Hospital over a period of five years. **Results:** A total of 133 patients were operated on for a chronic subdural hematoma during the study period. The mean age of the cases was  $70 \pm 13$  years. Clinical manifestations were dominated by motor disturbances and headache. The CT scan was the key diagnostic test. All patients received surgical treatment. The postoperative consequences were favorable in more than 99% of cases with a low rate of complications. **Conclusion:** Chronic subdural hematoma is a frequent neurological pathology in elderly with benign head trauma often gone unnoticed in the weeks preceding the emergency consultation. Management is purely surgical and the outcome is favorable in most cases.

**KEYWORDS:** Chronic subdural hematoma, elderly, neurosurgery

\* Auteur Correspondant. Tel.: +213 5 274 9102; fax: +0-000-000-0000.  
Adresse E-mail : souadaoud@gmail.com

Date de soumission : 25/08/2021  
Date de révision : 30/10/2021  
Date d'acceptation : 20/05/2022

**DOI :** 10.5281/zenodo.7322693

## Introduction

L'hématome sous-dural chronique (HSDC) est une collection hématique située entre la dure-mère et l'arachnoïde, constituée sur plusieurs semaines à la suite d'un traumatisme crânien bénin souvent passé inaperçu [1]. La physiopathologie de l'HSDC est complexe. L'origine du sang dans l'espace sous-dural est secondaire à la rupture des veines pont qui amarrent le cortex cérébral au sinus longitudinal supérieur lors du traumatisme. Après quelques semaines, ce sang se liquéfie et par une activité osmotique attire l'eau et ainsi augmente sa taille. Lorsque son volume devient assez important pour exercer un effet de masse sur le cerveau, les symptômes cliniques apparaissent [2, 3].

L'HSDC est l'une des pathologies neurochirurgicales les plus fréquentes des sujets âgés. Le diagnostic est à évoquer devant toute altération neurologique du sujet âgé d'installation progressive [4]. Le scanner cérébral sans injection permet de poser le diagnostic dans la plus des cas. Le traitement est avant tout chirurgical, la corticothérapie isolée ayant peu de chances d'aboutir à une guérison. Les récurrences sont toujours à craindre. Les facteurs de mauvais pronostic sont surtout représentés par l'atrophie cérébrale et la déshydratation [5]. L'objectif de notre travail est d'étudier les aspects épidémiologiques, cliniques, para cliniques, thérapeutiques et évolutifs de l'hématome sous dural chronique au centre hospitalo-universitaire d'Oran (CHUO).

## Matériels and Méthodes

Il s'agit d'une étude descriptive rétrospective réalisée au service de neurochirurgie du CHU d'Oran sur une période de cinq ans (entre janvier 2016 et décembre 2020). Ont été inclus tous les patients opérés pour

hématome sous dural chronique durant la période d'étude. Le recueil des données a été fait par une recherche exhaustive dans les dossiers médicaux, les comptes rendus radiologiques et opératoires. Les données ont été recueillies de façon anonyme. L'analyse des données a été réalisée par le logiciel Excel. Les résultats sont présentés sous forme de pourcentage pour les variables qualitatives et de moyennes  $\pm$  écart type pour les variables quantitatives. L'étude était conforme aux recommandations éthiques.

## Résultats

Nous avons colligé 133 patients opérés pour HSDC sur un total de 2850 patients hospitalisés dans le service de neurochirurgie du CHU d'Oran entre janvier 2016 et décembre 2020 ; soit une fréquence hospitalière de 4,7%. L'âge moyen de nos patients était de  $70 \pm 13$  ans, avec des extrêmes allant de 19 à 99 ans. Les tranches d'âge [ 70-79] et [ 80- 89] ans étaient les plus représentées avec des taux de 28,60% et 29,32% respectivement, suivies par la tranche d'âge des [60-69] ans avec un taux de 21% (Figure 1). Nous avons remarqué une nette prédominance masculine avec 93 hommes (70%) et 40 femmes (30%), donnant un sex-ratio H/F de 3.

La plupart de nos patients soit 97% ont été admis par le biais des urgences durant les gardes. quatre-vingt-treize patients (69,9%) avaient des antécédents de traumatisme crânien bénin. Douze patients (9%) étaient sous anti vitamine K, trente-neuf patients (29,3%) étaient hypertendus connus et 7 patients (11,11%) étaient diabétiques.

Le tableau clinique était dominé par le déficit moteur retrouvé chez 63% des patients. Les céphalées étaient fréquentes (58%) de même que les troubles du comportement (23%). Les troubles de la vigilance étaient plus rares, retrouvés chez 3% de nos patient de

même que les crises convulsives. Tous nos patients ont bénéficié d'une tomодensitométrie cérébrale en urgence. Elle a mis en évidence un HSDC unilatéral chez 99 patients (74,5%) (Figure 2) et bilatéral chez 34 patient (25,5%) (Figure 3). L'hématome était pan hémisphérique chez 102 patients (76,7%) et parcellaire plus précisément frontal chez 31 patients (23,3%) (Figure :4).

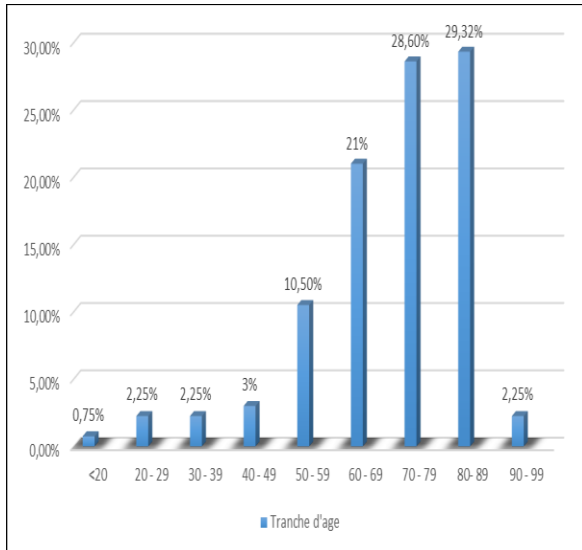


Figure 1 : Répartition des cas selon les tranches d'âge

Concernant l'aspect scannographique, l'HSDC apparaissait sous forme d'une image hypo dense homogène chez 79 patients (54%) et hypo dense hétérogène (hématome mixte) chez 54 patients (41%) (Figure 5). Un effet de masse par déviation de la ligne médiane ou effacement des sillons corticaux a été noté chez la majorité de nos patients (83%).

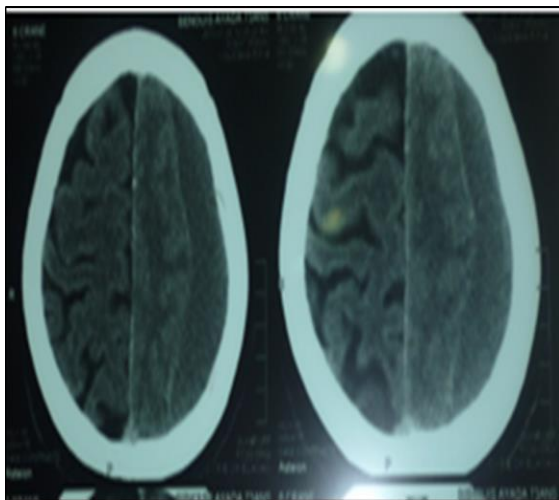


Figure 2 : TDM cérébrale sans injection montre un HSDC hémisphérique gauche

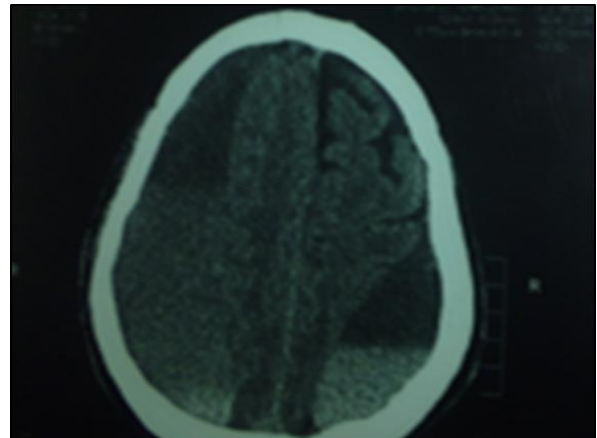


Figure 3 : TDM objective un HSDC bilatéral

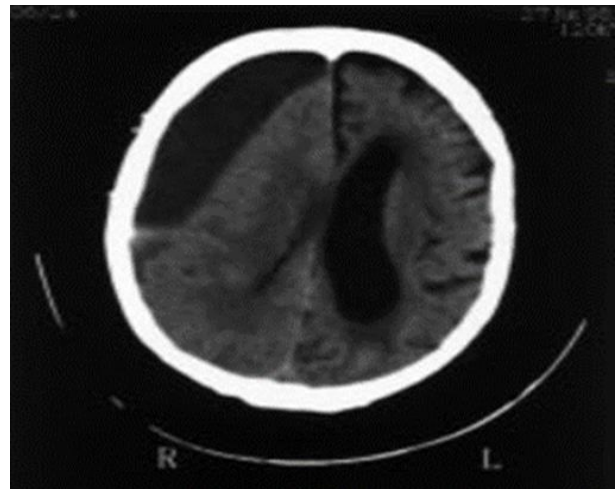


Figure 4 : TDM cérébrale sans injection montre un HSDC fronto pariétal droit

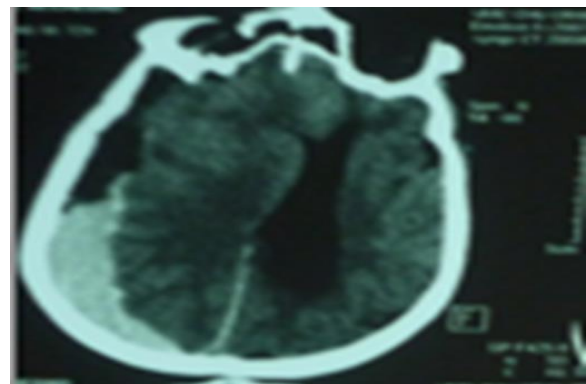


Figure 5: TDM cérébrale montrant une collection sous durale de densité mixte

Tous nos patients ont bénéficié d'un traitement chirurgical qui a consisté à évacuer l'hématome par craniectomie (un trou de trépan ou plus) suivie de l'ouverture simultanée de la dure mère, rinçage et drainage de la cavité sous anesthésie locale ou générale en fonction de l'état général pré opératoire et les antécédents du malade.

Un traitement médical à base réhydratation par voie veineuse ou par voie orale a été indiqué pour tous nos patients. La durée moyenne d'hospitalisation était de 5 jours.

L'évolution fut marquée par une récupération complète sans complication dans 80,5% des cas. Douze patients (9%) ont présenté une récurrence.

Le délai écoulé entre la première et la seconde intervention était de 2 à 3 mois. Nous avons cependant noté une bonne évolution des récurrences après la ré-intervention.

Quatre patients (3%) ont présenté des crises d'épilepsie en postopératoire immédiate et 10 patients ont présenté une pneumocéphalie soit 7,5% (Figure 6). Par contre, nous n'avons pas enregistré de complications infectieuses à type d'empyème ou autre. Nous avons déploré un seul décès survenu chez un patient admis comateux d'emblée. Le suivi moyen des patients était de 6 mois.

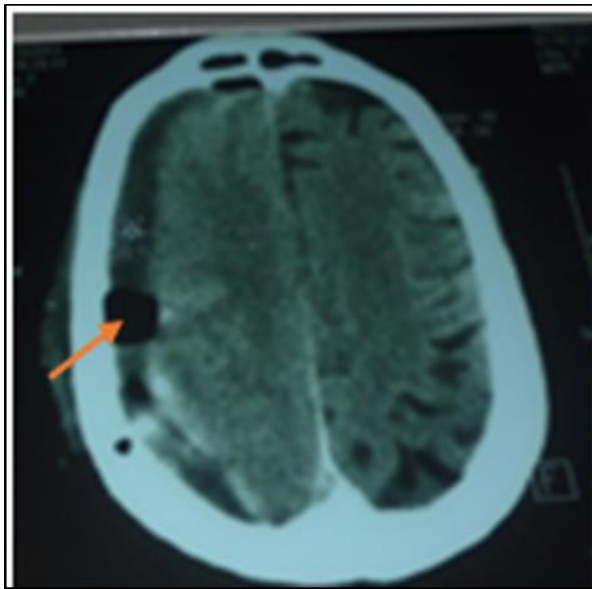


Figure 6 : TDM cérébrale montrant une pneumocéphalie (flèche) post opératoire

## Discussion

L'incidence de l'HSDC est de 13,1 pour 100 000 habitants par an dans la population générale [6]. Cette incidence augmente après l'âge de 65ans à environ 58,1 pour 100 000 habitants par an [6]. Le nombre de patients que nous avons colligés dans notre étude est de 133 patients sur une période de 5 ans ce qui montre la fréquence de cette pathologie dans la population de l'ouest algérien. L'âge moyen de notre population est de  $70 \pm 13$  ans ce qui est conforme aux données de la littérature [7-9]. Ceci pourrait être expliqué par l'atrophie cérébrale qui favorise une collection sanguine dans l'espace sous dural au moindre traumatisme, et la fragilité vasculaire des personnes âgées en rapport avec l'angiopathie hypertensive ou diabétique ou encore la prise d'antiagrégants plaquetaires, ainsi que par la déshydratation cérébrale à laquelle le sujet âgé est prédisposé. Dans notre série, nous avons constaté une nette prédominance masculine (70%), ce qui concorde avec les données de la littérature [10-12]. Le sexe masculin serait plus exposé du fait des comportements naturels tels que la brutalité, l'insouciance, la délinquance ou encore la consommation d'alcool.

Dans la plupart des études, la notion de traumatisme crânien préalable est retrouvée à l'interrogatoire des patients présentant un HSDC dans trois quarts des cas [8,13-14]. Ce traumatisme est le plus souvent bénin et peut passer inaperçu. Dans notre série, cette notion est retrouvée dans 69,9% des cas. Ceci confirme que l'HSDC chronique est une complication tardive des traumatismes crâniens. Les autres facteurs de risque d'HSDC sont essentiellement l'hypertension artérielle, le diabète et les anticoagulants [9,15].

Dans notre série, le tableau clinique initial était dominé par le déficit moteur (63%), ce qui concorde avec les résultats la littérature qui varient entre 58% et 60% [8,16-18]. Les céphalées sont aussi largement retrouvées dans notre série, décrites par 58% des patients. Ce taux varie dans la littérature entre 14% et 80% [19-20]. Les troubles du comportement mimant des tableaux de démence sont retrouvés chez 23% des patients. Ils sont à différencier des démences dégénératives par le mode d'installation plus rapide dans les HSDC [17,21-22]. Dans une série de cas rapportés par Kurokawa *et al*, 15% des patients présentant un HSDC ont été admis aux urgences pour une altération de l'état de conscience d'installation progressive et 10% pour crises convulsives [23]. Dans notre série les troubles de la vigilance étaient révélateurs dans 3% des cas et les convulsions dans 3%.



Le scanner cérébral sans injection de produit de contraste réalisé à l'occasion de troubles neurologiques d'installation progressive permet de poser le diagnostic dans la plupart des cas [24]. Tous nos patients ont été diagnostiqués sur un scanner demandé dans le cadre de l'urgence. Ce dernier a montré un HSDC unilatéral chez 99 patients, et bilatéral chez 34 patients avec un aspect hypo dense dans 54% de cas et hétérogène dans 41%. L'HSDC est unilatéral dans la majorité des études publiées [25,26], la localisation bilatérale ne dépasse pas 1/3 des cas selon les séries [27-29]. L'hypodensité au scanner cérébral est retrouvée dans 20 à 60% des cas [15,30] et la collection hétérogène ou sédimentée dans 20% [7,18]. Ce resaignement est souvent la conséquence d'un nouveau traumatisme. L'épaisseur de l'HSDC a tendance à augmenter avec l'âge [31] et il est souvent pourvoyeur d'effet de masse [32,33].

La chirurgie est le traitement de référence de l'HSDC. L'intervention qui peut être menée sous anesthésie locale ou générale, consiste en l'évacuation de l'hématome après avoir réalisé une petite craniectomie en regard, suivie d'un rinçage et d'un drainage de la cavité. L'intervention peut être différée de 24 à 48 heures pour permettre sa réalisation dans des meilleures conditions et la correction des troubles de l'hémostase ou ioniques, sauf si le patient présente des troubles de la vigilance ou un déficit neurologique sévère [32,33]. Le traitement médical à base de corticoïdes est indiqué pour les patients asymptomatiques avec des hématomes peu ou non compressifs, mais nécessite une surveillance attentive compte tenu du risque d'aggravation secondaire [34].

Dans notre étude, tous les patients ont été opérés. Le taux de guérison était de 80,5%, ce qui rejoint les résultats des études d'Oishi *et al.* et de Spallone *et al.* [13, 35]. Ces derniers rapportent des taux de complications post opératoires allant de 5 à 10%, un taux de mortalité de 0 à 8% et une morbidité définitive de 10%.

La fréquence des récurrences est estimée entre 5 et 15 % [36]. Elle est définie par la présence d'un HSDC en regard de la craniectomie avec une aggravation clinique post opératoire. Notre taux de récurrence n'en est pas loin.

---

## Conclusion

L'hématome sous dural chronique est une affection neurologique fréquente du sujet âgé de sexe masculin, un traumatisme crânien bénin est souvent retrouvé dans les antécédents des patients. Le tableau clinique est polymorphe, parfois trompeur et doit conduire à la réalisation d'un scanner cérébral qui permet la

confirmation du diagnostic. Le traitement est chirurgical et/ou médical en fonction des données cliniques et radiologiques. Les techniques chirurgicales sont multiples et leur point commun est l'évacuation et le drainage de la collection sous dural. Les complications, éventuellement les récurrences existent mais sont rares et le pronostic est en général bon.

---

## Conflits d'intérêt

Les auteurs déclarent ne pas avoir conflit d'intérêts en relation avec cet article

---

## Références

- [1] Civit, T., Pinelli, C., Hepner, H. Hématomes intracrâniens. In: DECQ P, KÉRAVEL Y, eds. Neurochirurgie. Paris : Ellipses, 1995;34 : 334-338
- [2] Cuny E. Hématome sous-dural chronique : physiopathologie. Neurochirurgie. 2001 ; 47 (5):473-8
- [3] Dran, G., Berthier, F., Fontaine, D., Rasenrarijao, D., Paquis, P. Effectiveness of adjuvant corticosteroid therapy for chronic subdural hematoma: A retrospective study of 198 cases. Neurochirurgie 53 (2007) 477-482
- [4] Pencalet, P. Formes cliniques et facteurs pronostiques de l'hématome sous dural chronique de l'adulte. NEUROCHIRURGIE 2001. 47. 469-72
- [5] Guénot, M. Chronic Subdural Hematoma: from bedside to treatment. La Lettre du Neurologue - n° 3 - vol. VII - mars 2003
- [6] Guénot, M. Hématome sous-dural chronique : mise au point. La lettre du neurologue - n°3-vol VII - mars 2003
- [7] Gelbert-gonzalez, M., Iglizia-Pais, M., Garcia-Allut, A., Martinez-Rumbo, R. Chronic subdural haematoma : surgical treatment and outcome in 1000 cases. Clin Neural Neurosurg 2005 : 107(3) :223-229
- [8] Penchet, G., Loiseau, H., Castel, P.J. Hématomes sous-duraux chroniques bilatéraux. Neurochirurgie. 1998 :44 : 247-252
- [9] Augustin, J., Proust, F., Verdure, L., Langlois, O., Freger, P. Hématome sous-dural chronique bilatéral : une hypotension spontanée ? Neurochirurgie 2003 :49(1) :47-50
- [10] Baechli, H., Nordmann, A., Bucher, H.C. Gratzl, O. Demographics and prevalent risk factors of chronic subdural haematoma results of large single-center cohort study. Neurosurg Rev :2004 :27(4) :263-266
- [11] Pencalet, P. Formes chroniques et facteurs pronostiques de l'hématome sous dural chronique. Neurochirurgie 2004 : 47(5) : 469-472
- [12] Cousseau, D.H., Echevarria, M.G., Gaspari, M., Gonorazky, S.E. Chronic and subacute subdural

- haematoma. An epidemiological study in a captive population. *Rev Neural* :2001 :32; 821-824
- [13] Oishi, M., Toyam, M., Tamatani, S., Kitazawa, T., Saito, M. Clinical factors of recurrent chronic subdural hematoma in the adult. *Neurol Med Chir* 2001. 41(8) ; 491-494
- [14] Sambasivan, M. An overview of chronic subdural haematoma : experience with 2300 cases. *Surg Neurol*. 1997 ; 47 ; 418-422
- [15] Liliang, P.C., Tsai, Y.D., Liang C., Lee T.C., Chen, H.J. Subdural haematoma in young and extremely aged adults: a comparative study of two age groups. *Injury, Int J Care Injured. Lancet*. 2002; 33(4): 345-8
- [16] Adhiyaman, V., Asghar, M., Ganeshram, K.N., Bhowmick, B.K. Chronic subdural haematoma in the elderly. *Postgrad Med J*. 2002 : 78(916) : 71-75
- [17] Lantosca, M.R., Maeda, M., Simon, R.H. Chronic subdural hematoma in adult and elderly patients. *Neurosurg Clin N Am*. 2000 :11(3) : 447-454
- [18] Mori, K., Maeda, M. Surgical treatment of chronic subdural hematoma in 500 consecutive cases: clinical characteristics, surgical outcome, complications, and recurrence rate. *Neurol Med Chir*. 2001 : 41(8) : 371-381
- [19] Fogelholm, R., Heiskanem, O., Waltimo, O. Chronic subdural hematoma in adults, influence of patient's age on symptoms, signs and thickness of hematoma. *J Neurosurg*. 1975 ; 42 ; 43-46
- [20] Jones, S., Kafetz, K. A prospective study of chronic subdural haematomas in elderly patients. *Age Ageing*. 1999 ; 28 : 519-521
- [21] Asghar, M., Adhiyaman, V., Greenway, M.W., Bhowmick, B.K., Bates, A. Chronic subdural haematoma in the elderly- A North Wales experience. *J R Soc Med* . 2002 ; 95 : 290-292
- [22] Suzuki, J., Takaku, A. Non surgical chronic subdural hematoma. *J Neurosurg*. 1999 ; 33 : 548-553
- [23] Kurokawa, Y., Ishizaki, E., Inaba, K. Bilateral chronic subdural hematoma cases showing rapid and progressive aggravation. *Surg Neurol* 2005 ; 64 : 444-9
- [24] Guénot, M. Hématome sous dural chronique : données de l'imagerie. *Neurochirurgie* 2001: 47 ;473-8
- [25] Cambier, J., Masson, M., Dehen, H. Abrégé de neurologie. Masson ; 1985 ; 4 : 2030-411
- [26] Shim, Y.S., Park, C.O., Hyun, D.K., Park, H-C., Yoon, S.H. What are the causative factors for a slow, progressive enlargement of a chronic subdural hematoma? *Yonsei Med J*. 2007; 48(2): 201-17
- [27] Pencanalet, P. Formes cliniques et facteurs pronostiques de l'hématome sous dural chronique de l'adulte. *Neurochirurgie*. 2001 ; 47(45) : 469-72
- [28] Cohadon, F. Physiopathologie générale de l'hypertension intracrânienne. *Neurochirurgie*. 1974 ;20: 489-520
- [29] Ambosetto, C. Post-traumatic sub dural haematoma further observation on non surgical management. *Arch Neurol*. 1992;6; 287-92
- [30] Kawakami, Y., Chikama, M., Tamiya, T., Shimamura, Y. Coagulation and fibrinolysis in chronic subdural hematoma. *Neurosurgery*. 1999; 25: 25-9
- [31] Lillang, P.C., Tsai, Y.D., Liang, C.L., Lee, T.C., Chen, H.J. Subdural haematoma in young and extremely aged adults : a comparative study of two age groups. *Injury, Int J. care injured*. 2002/ 3354/ 345-348
- [32] Destandau, J., Dartigues, J.F., Cohadon, F. Hématome sous dural chronique de l'adulte : facteurs pronostiques de la chirurgie à propos de 100 cas. *Neurochirurgie*. 1987 ; 33 : 17-22
- [33] Sucu, H.K., Gelal, F., Gokmen, M., Ozer, F.D., TEktas, S. Can midline brain shift be used as a prognostic factor to predict postoperative restoration of consciousness in patients with chronic subdural hematoma. *Surg Neurol*. 2006 ; 66(2) : 178-182
- [34] Parlato, C., Guarracino, A., Moraci, A. Spontaneous resolution of chronic subdural hematoma. *Surg Neurol*. 4 April 2000; 53: 312-7
- [35] Spallone, A., Guifre, R., Gagliardi, F.M., Vagnozzi, R. Chronic subdural hematoma in extremely aged patients. *Eur Neurol*. 1999;29 :18-22
- [36] Bourgeois, P., Sliman, M., Haddad, E., Touzet, G., Fichten, A., Lejeune, J.P. L'hématome sous dural chronique chez les patients de plus de 80 ans. *Neurochirurgie*. 1999 : 45(2) : 124-128